Stanford Library
26
1904

EIN FALL

VON

EURYSMA DER CAROTIS INTERNA DEXTRA

IM

SINUS CAVERNOSUS

MIT

DOPPELSEITIGER STAUUNGSPAPILLE.

INAUGURAL-DISSERTATION

ZUR

ERLANGUNG DER DOKTORWÜRDE

DER

HOHEN MEDIZINISCHEN FAKULTÄT

DER

KGL. BAYER. FRIEDRICH-ALEXANDERS-UNIVERSITÄT ERLANGEN

VORGELEGT VON

ROLF BARTELS,
ASSISTENZARZT DER UNIVERSITÄTS-AUGENKLINIK ERLANGEN.

TAG DER MÜNDLICHEN PRÜFUNG 1. MÄRZ 1903.

WÜRZBURG.
KÖNIGL. UNIVERSITÄTSDRUCKEREI VON H. STÜRTZ.
1903.

Gedruckt mit Genehmigung der hohen medizinischen Fakultät Erlangen.

Dekan: Herr Prof. Dr. **v. Strümpell.**
Referent: Herr Hofrat Prof. Dr. **Öller.**

Ein Fall von Aneurysma der Carotis interna dextra im Sinus cavernosus mit doppelseitiger Stauungspapille.

Die Fälle, in denen nach Ruptur der Carotis interna im Sinus cavernosus das typische Bild des Exophthalmus pulsans entstanden ist, sind, seit Sattler in seiner grossen Monographie die bisher bekannten Fälle bearbeitet hat, in den beiden letzten Jahrzehnten häufig Gegenstand der Veröffentlichung gewesen. Wie aus diesen Arbeiten hervorgeht, ist eine Stauungspapille nicht sehr häufig, sondern zumeist in denjenigen Fällen gefunden worden, die sich durch besonders ausgeprägte Stauungserscheinungen in der Orbita auszeichnen.

Während nun die Fälle von Aneurysma arterio-venosum der Carotis im Sinus cavernosus mit Stauungspapille und Exophthalmus pulsans doch ziemlich oft beobachtet sind, ist die Literatur über dieses Aneurysma mit Stauungspapille aber ohne Exophthalmus pulsans sehr klein, so dass es wohl angebracht erscheint, diesen einen neuen derartigen Fall, der hier zur Begutachtung kam, anzureiheu.

Die Anamnese ergab folgenden Tatbestand: Patient stürzte am 5. Juni 1901 auf einem Bau ca. $2^1/_2$ m herab und schlug dabei mit dem Kopfe an eine Wand an. Pat. war etwa $^3/_4$ Stunden bewusstlos, jedoch einige Stunden später schon wieder im stande, sich zu Fuss zum Arzte zu

begeben. Bei dem Sturze soll Blut aus Nase und Mund geflossen sein, dagegen nicht aus den Ohren. Drei Tage wurde er an der Arbeit gehindert. Nach einigen Tagen trat auf dem rechten Ohre starkes Sausen auf. Eine Störung des Seh- oder Hörvermögens wurde damals nicht konstatiert. Nachdem Pat. den ganzen Winter hindurch gearbeitet hatte und nicht wesentlich durch das Ohrensausen belästigt wurde, ist dasselbe im Frühjahr so stark geworden, dass Pat. keine Nacht mehr schlafen konnte und sich deshalb genötigt sah, sich an den jetzt verstorbenen Herrn Professor Kieselbach zu wenden, der die rechte Tube katheterisierte. Eine Besserung trat dagegen nicht ein. Neben dem Ohrensausen klagte Patient auch noch über Kopfschmerzen, die sich besonders steigerten, wenn er an die frische Luft ging. Seit Ende April wurde auch über Verschlechterung des Sehvermögens geklagt, so dass die Maurerarbeiten nicht mehr ausgeführt werden konnten. Die Abnahme der Sehkraft soll zuerst auf dem linken Auge begonnen haben, später sei auch das rechte schlechter geworden. Die Verschlechterung des Sehvermögens soll allmählich fortgeschritten sein, so dass er Mitte September gar nichts mehr sehen konnte. Hand in Hand ging mit Abnahme der Sehkraft eine Steigerung der Kopfschmerzen, namentlich in der Stirne. Anfang Oktober kam Patient hier zur Begutachtung.

Status praesens[1]).

Ziemlich kräftiger Mann, 57 Jahre alt, mit mässigem Fettpolster und gut entwickelter Muskulatur. Frühere Krankheiten nicht durchgemacht. Lues und Alkoholismus in Abrede gestellt. Der Patient, der nie Krämpfe und Sprachstörungen gehabt hat, zeigt in seinem psychischen Verhalten

---

[1]) Die folgenden Angaben verdanke ich der Liebenswürdigkeit des Herrn Privatdozent Dr. Müller, Oberarzt der hiesigen medizinischen Klinik.

durchaus nichts pathologisches. Sein Gang ist vorsichtig, zeigt aber keine Besonderheiten. Beim Schliessen der Augen tritt eine geringe Andeutung von Schwanken ein. Bei Zielbewegungon ist keine Ataxie zu bemerken. Die Patellarreflexe sind lebhaft auszulösen; auch die Plantarreflexe beim Bestreichen der Fusssohlen sind normal. Sehnenreflexe am Arm sind ebenfalls gut. In den Funktionen der Hirnnerven sind, abgesehen vom Sehnerv, keine Störungen zu verzeichnen. Besonders hervorzuheben ist, dass die Augenmuskeln genau funktionieren und, dass das Hörvermögen intakt ist. Facialis beiderseits gleichmässig innerviert. Berührungen im Gebiete des Trigeminus werden immer richtig erkannt. Das Geschmacksvermögen ist angeblich nicht gestört. Die Riechproben werden genau angegeben. Von seiten des Vagus und Accessorius keine nachweisbaren Veränderungen zu konstatieren. Die Zunge wird gerade hervorgestreckt. Würgreflexe sind deutlich auszulösen. Artikulationsstörungen bestehen nicht. Die Verhältnisse der Brustorgane sind in jeder Beziehung normal. Der Brustkorb ist breit und hebt sich nach allen Seiten hin gleichmässig. Lungengrenzen gut verschieblich, überall voller Schall. Die Atmungsgeräusche sind rein. Die Herzgrenzen sind normal, die Töne rein und ohne Geräusche. Herztätigkeit immer regelmässig. Radialpuls 64. Die Radialarterie ist etwas gespannt, ebenso die Cubitalarterie. Von der Temporalis ist nichts zu sehen. Bauchorgane sind normal. Im Urin kein Eiweiss und kein Zucker. Während also bis jetzt keine pathologischen Erscheinungen zu konstatieren waren, sind es nun besonders die Zirkulationsstörungen am Kopfe, die unser Interesse beanspruchen. Bei Betasten der Carotiden am Halse fällt schon die stärkere Spannung und kräftigere Pulsation der rechten Carotis auf. Von einer Pulsation durch die Haut ist dagegen nichts zu sehen. Ein Venenpuls ist nicht vorhanden, ebenso kann von Stauungserscheinungen im Gebiete der Gesichtsvenen, wenn man von einer geringen Blaufärbung der Lippen und der Zunge absieht, nicht die

Rede sein. Oberhalb des rechten Ohres ist nun ein lautes systolisches Schwirren zu hören, das jedoch, je weiter von dieser Stelle entfernt, desto schwächer werdend, über dem ganzen Schädel wahrzunehmen ist. Am lautesten ist dieses Geräusch beim Ansetzen des Stethoskop in dem äusseren rechten Gehörgang zu hören. Bei Kompression auf die rechte stark pulsierende Carotis communis lässt das Schwirren nach und etwa zehn Pulsschläge, nachdem mit Druck aufgehört ist, stellt sich dasselbe in derselben Stärke wieder ein. Patient hatte dieses Symptom schon für sich zu verwerten gewusst, indem er, um nachts vor den Geräuschen im Schädel mehr Ruhe zu bekommen, den Kopf stark auf die rechte Seite hinüber neigte und so eine Kompression der Carotis bewirkte. Die Kompression der Carotis bewirkte. Die Kompression der linken Carotis ist ohne Einfluss auf das Geräusch. Eine Pulsation ist am ganzen Schädel nicht zu bemerken, nur oberhalb des rechten Ohres findet man eine ganz geringe Andeutung. Das Beklopfen der rechten Schädelhälfte verursacht eine Steigerung der Kopfschmerzen.

Augenbefund: Bei der äusseren Betrachtung fällt auf, dass die Augen um ein geringes hervortreten. Von dem Zustande eines Exophthalmus kann jedoch nicht die Rede sein. Die Lidspalte ist etwas weiter, als normal. Beim Auseinanderhalten der Lider geraten dieselben in fibrilläre Zuckungen, die nach mehrmaligem Einträufeln von Kokain wieder verschwinden. An den Lidern sind keine erweiterte Venen zu bemerken. Die Bewegungen der Augen sind nach allen Seiten frei. Beide Augen stehen gerade, eine Abweichung nach irgend einer Seite ist nicht zu konstatieren. Die Conjunctiva bulbi zeigt leichte oberflächliche Injektion, die kleinen Konjunktivalvenen sind überfüllt und etwas geschlängelt. An den Hornhäuten ist ausser zwei kleinen Trübungen rechts nichts bemerkenswertes. Die Sensibilität derselben ist nicht gestört. Die Vorderkammer ist beider-

seits normal. Die Iriszeichnung ist scharf ausgeprägt. Die Pupillen sind in ihrer Grösse verschieden. Die rechte Pupille ist weiter, als die linke. Der Durchmesser der ersten, bei Tageslicht gemessen, beträgt 5 mm, der der linken 4,5 mm. Die direkte Reaktion ist fast vollständig aufgehoben, es sind nur an der rechten Pupille, wenn man längere Zeit das Auge schliessen und dann wieder öffnen lässt und hierbei das Oberlid fest an den Orbitalrand drückt, ganz minimalste Schwankungen bemerkbar. Die linke Pupille zeigt dementsprechend ganz schwache konsensuelle Reizung. Linse und Glaskörper sind frei von Trübungen.

Ophthalmoskopischer Befund: Die Papillengrenzen sind verwaschen. Die umgebende Netzhaut stark ödematös. Die Höhe beider Papillen differiert gegen die Netzhaut um 3 bis $3^1/_2$ Dioptrien. Die Farbe derselben ist mehr gelblich, als rot zu nennen. Auf beiden Papillen sieht man feine kapilläre Btutgefässe in grösserer Anzahl, deren Sichtbarkeit auf Erweiterung durch Blutüberfüllung beruht. Auch scheinen sich neue Gefässe gebildet zu haben. Die Gefässe der Netzhaut sind zum grössten Teile durch das Ödem zu verfolgen, an den Venen sind nur einzelne Unterbrechungen zu konstatieren. Die Venen sind etwas verbreitert, jedoch ist keine besondere Schlängelung derselben bemerkbar. Die Farbe derselben ist etwas dunkler, als normal. Die Arterien sind nicht verengt. Von Blutungen in der Netzhaut ist, abgesehen von einer kleinen punktförmigen, peripher gelegenen, des linken Auges, nichts zu entdecken. Die Gefässe der Netzhaut pulsieren nicht. Das Sehvermögen ist links total erloschen. Rechts ist noch Lichtperzeption der oberen Retinalhälfte vorhanden. Beide Augen sind in geringem Grade hyperopisch. Der Druck ist beiderseits normal. Von einer Unterbindung der Carotis wurde in Rücksicht auf das vorgeschrittene Alter des Patienten Abstand genommen und lediglich die Digitalkompression derselben öfter wiederholt,

bis auch diese wegen Schwindelanfälle unterlassen wurde. Bei der Kompression der rechten Carotis communis wurde jedesmal ein Aufhören des Geräusches bemerkt. Eine Veränderung in der Zirkulation der Netzhautgefässe wurde während der Digitalkompression nicht konstatiert.

Röntgenaufnahme negativ.

Um nun kurz zu wiederholen, so haben wir es hier mit einem Fall zu tun, in dem nach Sturz auf den Kopf mässige Blutung aus Nase und Mund und kurze Ohnmacht eintrat und in dem sich bald darauf starke objektive und subjektive Geräusche im Kopfe bemerkbar machten, die auf Druck auf die rechte Carotis verschwanden, und in deren späterer Folge fast vollständige Blindheit eintrat.

Die Begründung der Diagnose „Stauungspapille" ist in unserem Falle aus dem ophthalmoskopischen Befunde leicht. Erhebung der Papillen-Kuppe über das Niveau der Netzhaut um über 3 Dioptrien-Verfärbung der Papille, und verwaschene Papillengrenzen. Erweiterung und Neubildung von Gefässen auf der Papille. Ödem der umgebenden Netzhaut, Verbreiterung und teilweise Schlängelung der Netzhautvenen, alle diese Erscheinungen rechtfertigen die Diagnose „Stauungspapille." Auf das Entstehen der doppelseitigen Papillitis und auf ihren Zusammenhang mit dem Trauma werden wir später zurückkommen. Zur Begründung der Diagnose Aneurysma der Carotis interna mit Ruptur und Kommunikation mit dem Sinus cavernosus haben wir zuerst die Qualität und Stärke der Geräusche zu untersuchen und dann festzustellen, welche Folgen ein Aneurysma, je nach seinem Sitze in der Augenhöhle oder im Schädel, auf das Auge oder die Hirnnerven hat und aus diesen Untersuchungen haben wir dann den Sitz des Aneurysma zu bestimmen.

In den weitaus meisten Fällen sind es die verschiedenen Arten von Aneurysmata, bei denen durch Wirbelbewegung

und raschen Strom des Blutes oder auch durch direktes Übertreten des arteriellen Blutes in das venöse langsam fliessende Blut Geräusche entstehen können. In den Varicen der Venen sind wegen des langsamen Stromes und der nachgiebigen Gefässwandung die Bedingungen zur Entstehung von Geräuschen weniger günstig oder es sind die Geräusche so schwach, dass sie kaum wahrnehmbar sind. In seltenen Fällen können auch noch durch gefässhaltige Tumoren Geräusche entstehen.

Was hier nun unsern Fall betrifft, so weist schon der Umstand, dass durch Kompression der rechten Carotis communis die Geräusche verschwinden, darauf hin, dass wir die Entstehung derselben in Veränderungen der Carotis oder ihrer grösseren Zweige, oder aber auch in einem gefässhaltigen Tumor zu suchen haben, die von der Carotis gespeist werden. Aus der Qualität des Geräusches einem lauten Schwirren, das synchron mit der Systole ist, können wir nicht allein den Sitz des Aneurysma bestimmen, ebenso kann auch die Stärke des Geräusches noch nicht vollständig bestimmend für unsere Diagnose sein.

Es sind vielmehr, wie schon oben gesagt in grösster Berücksichtigung der Geräusche die Folgen, die je nach dem Sitze eines Aneurysma verschieden sind, für Auge und Hirnnerven, genau zu erwägen.

Von den Zweigen der Carotis interna kommt in unserem Falle hauptsächlich die Arteria ophthalmica in Betracht. Würden wir ein orbitales Aneurysma derselben annehmen, so müssten die Geräusche am deutlichsten oberhalb des Auges zu hören sein oder aber, wenn man eine Fortleitung durch die Schädelknochen denken könnte, müssten die Geräusche, die ohnehin bei den Aneurysmata der Art. ophthalmica verhältnismässig schwach sind, so sehr an Intensität eingebüsst haben, dass sie oberhalb des rechten Ohres kaum mehr hörbar sein müssten, wo sie aber grade in unserem Falle

am stärksten zu vernehmen sind. Als ein weiterer Grund gegen die Annahme eines orbitalen Aneurysma ist der Umstand anzusehen, dass im ganzen Krankheitsverlauf kein ausgesprochener Exophthalmus aufgetreten ist, der doch, abgesehen von den begleitenden Stauungen in den Venen infolge der Kompression des Aneurysma auf die Vena ophthalmica, allein schon durch die Volumzunahme, bedingt durch das arterielle Aneurysma, in der Orbita eintreten müsste. Ferner sprechen der gänzliche Mangel von Stauungserscheinungen an den Lidern, das Fehlen eines pulsierenden Tumors neben dem Bulbus, der fast konstant bei Aneurysmen in der Orbita gefunden wird, die Stauungspapille der anderen Seite und zuletzt noch die ausserordentliche Seltenheit der Verletzungen der Art. ophthalmica wegen ihrer geschützten Lage gegen ein Aneurysma dieser Arterie in der Orbita. Die soeben angeführten Gründe kommen in gleicher Weise gegen die anderen Arten von Aneurysmata wie auch gefässhaltige Tumoren in Betracht. Die ausgedehnten Varicen der Vena ophthalmica sind in unserem Fall auch nicht in Berücksichtigung zu ziehen, da sie zumeist einen intermittierenden Exophthalmus, der bei Kompression der Jugularis zurückgeht, zur Folge haben und auch ohne Geräusche einhergehen. Bevor wir uns zur Schädelhöhle wenden, müssen wir kurz bei dem Durchtritt der Art. ophthalmica durch das Foramen opticum verweilen. Die Verletzungen dieser Arterie sind hier nach den Feststellungen von Hölder äusserst selten. Die Basisfrakturen haben fast nur, da sie den oberen Teil des Kanals mit betreffen, eine Verletzung des Sehnerven zur Folge und lassen die tiefer liegende Arterie unberührt. In sehr seltenen Fällen ist es allerdings auch möglich, dass die Ophthalmica mit verletzt würde und es so zur Bildung eines Aneurysma kommen könnte. In einem solchen Falle müsste jedoch der Sehnerv mit verletzt sein, eine früh auftretende Atrophie desselben wäre dann die direkte Folge der Verletzung. Ausserdem wäre auch ein Exophthalmus und ein

möglicherweise grosser Bluterguss in die Zwischenscheidenräume mit seinen Nebenerscheinungen sofort nach dem Unfall eingetreten.

Es bleibt uns jetzt nur übrig den Sitz der Geräusche und somit des Aneurysma in der Schädelhöhle selbst zu suchen. Es kommen hier für unseren Fall besonders die Aneurysmata der Art. ophthalmica und der Carotis interna in Betracht. Der Charakter des Geräusches und vor allem die grosse Intensität desselben setzen eine bestimmte Grösse des Aneurysma voraus. Aus dieser Voraussetzung können wir aber von der Annahme eines Aneurysma der Art. ophthalmica absehen, da ein solches grosses Aneurysma meistens mit bedeutender Kompression der Vena ophthalmica, die wiederum eine Vortreibung des Augapfels und auch Druckerscheinungen der mit ihr durch Foramen supraorbitale gehenden Nerven zur Folge haben müsste, einhergeht.

In den Fällen, wo diese Folgeerscheinungen fehlen ist das Aneurysma so klein, dass auch die Geräusche objektiv kaum wahrnehmbar sind. Ausserdem wären auch hier wieder die grosse Seltenheit der Verletzung dieser Arterie, die Doppelseitigkeit der Stauungspapille und nicht zuletzt zu berücksichtigen, dass bei einer Verletzung der Ophthalmica auch sofort die Blutzufuhr zur Arteria centralis retinae unterbrochen wäre und somit eine Ischämie der Netzhaut die sofortige Folge wäre. Von den Aneurysmata der Carotis interna im Sinus cavernosus sind am häufigsten die sogenannten Aneurysmata spuria, bei denen durch eine Ruptur des Gefässes eine Kommunikation des arteriellen und des venösen Blutes des Sinus eingetreten ist. Die direkten Verletzungen durch einen von aussen herein dringenden Fremdkörper sind äusserst selten, und es liegt auch in unserem Falle keine Veranlassung vor, eine auf diese Weise entstandene Verletzung der Carotis interna anzunehmen. Nach den Zusammenstellungen von Sattler ist die Ruptur dieses Gefässes bei traumatischen Fällen von Exophthalmus pulsans meist

indirekt durch einen Knochensplitter infolge von ausgedehnter Basisfraktur erfolgt.

Wenngleich nun der ganze Verlauf des Unfalls, keine andauernden Hirnerscheinungen, kein Herausfliessen von Cerebrospinalflüssigkeit, keine Suffusionen an den Lidern und vor allem der gänzliche Mangel von Mitbeteiligung der übrigen Gehirnnerven, die zumeist durch in den Sinus hereinragende Knochensplitter mit verletzt sind, gegen eine Basisfraktur sprechen, so sind wir doch nicht in der Lage mit Bestimmtheit, ein derartiges Moment und somit eine Verletzung der Carotis durch einen Knochensplitter auszuschliessen, denn es kann wie Sattler sagt „auch in Fällen, in welchen die klinischen Erscheinungen fehlen, aus denen wir einen Bruch der Schädelbasis zu erschliessen berechtigt sind, eine Fraktur der dünnen Knochenlamellen, welche den Canalis caroticus in einem grossen Teile seiner Peripherie umschliessen und an seiner oberen Mündung mit scharfen Spitzen und Kanten endigen, schon bei geringer Dislokation eines spitzigen oder scharfrandigen Fragments eine Anritzung oder Perforation der Wand der Carotis innerhalb dieses Kanales zur Folge haben". Bei dem vorgerückten Alter unseres Patienten scheint es dagegen bei weitem wahrscheinlicher, dass eine Degeneration der Gefässwände mit Verlust der elastischen Elemente vorhanden ist und nun das Trauma ohne Kontinuitätstrennung der Knochen allein schon durch Erschütterung oder Dehnung des Gefässes die letzte Veranlassung zu einer Ruptur gewesen ist. Durch Übertreten des unter hohem Druck stehenden Carotisblutes in das venöse Sinusblut entstehen sowohl an der Ausströmungsstelle, als auch durch Wirbelbewegung und Reibung des Blutes an den Wänden des Sinus die bekannten Blasengeräusche. Wenn nun auch der grössten Wahrscheinlichkeit nach in unserem Falle eine Ruptur der Carotis interna, mag sie nun spontan oder durch einen perforierenden Knochensplitter entstanden sein, vorliegt, so haben wir doch noch jener für diese Arterie seltenen

Fälle zu gedenken, in denen es nicht zur vollständigen Trennung der Gefässwand gekommen ist, sondern in denen nur die inneren Schichten eingerissen sind und so zur Bildung eines wahren Aneurysma Veranlassung gegeben haben. Die Geräusche entstehen hier in gleicher Weise wie vorher im Sinus durch Wirbelbewegung und Reibung des Blutes an den Wänden des aneurysmatischen Sackes. Das für die Aneurysmata arterio-venosa an der Rupturstelle entstehende synchron mit der Herzsystole einhergehende charakteristische Geräusch fällt bei den wahren Aneurysmen natürlich fort. Auch ist bei diesen Aneurysmen das Geräusch lange nicht so intensiv, wie bei den mit Ruptur einhergehenden.

Bei den wahren Aneurysmen sind natürlich auch die Stauungserscheinungen viel geringer, als beim Aneurysma arterio-venosum, denn es wird ja der Druck im Sinus nur durch die Raumbewegung des aneurysmatischen Tumors an sich erhöht, während bei Ruptur der Carotis durch Übertritt des arteriellen Blutes eine viel stärkere Drucksteigerung eintreten muss. Auf die Frage, weshalb es in unserem Falle nicht zu ausgedehnten Stauungserscheinungen und zu einem Exophthalmus pulsans gekommen ist, werden wir später eingehen.

Wie wir nun schon oben gesehen haben, finden wir, dass die Mitbeteiligung der im Sinus verlaufenden Nerven bei Basisfraktur eine fast ausnahmslose ist, aber auch in den Fällen, in denen eine Verletzung der Nerven ausgeschlossen ist, finden wir oft dieselben bei Aneurysma der Carotis interna stark in Mitleidenschaft gezogen.

Dass die Lage und die Grösse des aneurysmatischen Tumors hierbei, sei es, dass die Nerven durch denselben an die Sinuswand gedrückt oder über ihn weggezerrt, werden, eine grosse Rolle spielen, ist leicht ersichtlich.

Da nun in unserem Fall während des ganzen Krankheitsverlaufe keine Doppelbilder und auch später, als das Sehvermögen erloschen, keine Lähmungserscheinungen zu kon-

statieren waren, ist uns genügend Anhaltspunkt gegeben, die Stelle des Aneurysma genau zu lokalisieren. Um nun die topographischen Verhältnisse des Sinus cavernosus näher kennen zu lernen, habe ich unter der liebenswürdigen Leitung des Herrn Prof. Spuler ein Präparat dieser Gegend angefertigt.

Aus nebenstehender Zeichnung ist ersichtlich, dass die Nerven alle lateral von der Carotis liegen und zwar so, dass der Trigeminus am tiefsten nach aussen liegt und der Trochlearis am höchsten und mehr nach innen hin zieht. Abducens und Oculomotorius laufen zwischen diesen beiden. Bei einer lateralen Ausdehnung des Aneurysma ist natürlich kaum zu vermeiden, dass die Nerven gedrückt oder gezerrt werden. In den Fällen, in denen dieses nun nicht eingetreten ist, muss nun das Aneurysma an der oberen konvexen Krümmung der Carotis liegen und der Tumor seine Hauptausdehnung nach oben und längs des Türkensattel haben. Eine geringe Abweichung nach aussen würde sich allenfalls mit einer mässigen Zerrung des Oculomotorius, die aber wahrscheinlich unschädlich wäre, vertragen. Wir sehen also, dass es bei Aneurysmata des Carotis, mögen sie nun mit Ruptur oder ohne Ruptur des Gefässes verbunden sein, nicht unumgänglich nötig ist, dass Augenmuskel oder Trigeminusstörungen vorhanden sind.

Bevor wir nun zur Untersuchung des Zusammenhanges der doppelseitigen Stauungspapille mit dem Carotis aneurysma übergehen, haben wir noch festzustellen, unter welchen Bedingungen es möglich ist, dass bei einem Aneurysma arteriovenosum keine bedeutenden Stauungen in der Orbita und somit keine Vortreibung des Augapfels wie in unserem Falle zu stande kommen. Nach den neueren anatomischen Forschungen ergiesst sich das Blut der Augenhöhle in die Vena ophthalmica superior, dieselbe gibt, nachdem sie vorher die Vena ophthalmica inferior mit dem Blute des unteren Teiles

der Orbita aufgenommen hat, ihr Blut in den Sinus cavernosus ab. Bei starker Drucksteigerung im Sinus muss nun eine Fortpflanzung des Druckes in die Vena ophthalmica eintreten und somit eine Absperrung des venösen Rückflusses aus der Orbita die nächste Folge sein.

In bezug auf die Mündung der Vena ophthalmica sind nun aber auch Abweichungen bekannt. Es sind diese Varietäten in „der makroskopischen Anatomie des Auges“ von Merkel näher bezeichnet, so kann es vorkommen, dass die Vene in den Sinus transversus oder peptrosus superior münden kann. Bei solchen abnormen Verhältnissen macht sich natürlich eine Drucksteigerung im Sinus in der Orbita nicht stark geltend. In anderen Fällen und dieses kann grade bei starker Drucksteigerung in der Orbita eintreten, fliesst das Blut in die Gesichtsvenen ab und entlastet so die Augenhöhle. Aber auch unter vollkommen normalen anatomischen Verhältnissen ist es möglich, dass bei Aneurysma mit Ruptur des Gefässes eine grössere Stauung ausbleibt. Bezüglich solcher Fälle sagt Sattler „eine Absperrung des venösen Rückflusses aus der Orbita, wenn dieselbe nur langsam erfolgt und den kollateralen Bahnen Zeit lässt, sich zu adaptieren, kann sogar ohne Exophthalmus ohne Schwellung von Bindehaut und Lidern bestehen.“ Als Beleg hierfür führt er zwei Fälle an, in welchen der Sinus cavernosus durch einen eitrigen Brei ausgefüllt war und doch keine Bindehautschwellung und keine Protrusien des Bulbus bestand. Ferner ist es auch möglich, dass durch eine besondere Lage der Rupturstelle das arterielle Blut der Carotis direkt in den Sinus transversus hinüberträte und so eine gewisse Druckausgleichung zu stande käme. Der gleiche Fall könnte auch eintreten, wenn der Eingang zur Vena ophthalmica durch Blutgerinnel verlegt wäre.

Wir sind nun bisher immer von der Annahme ausgegangen, dass in unserem Falle bis auf die Stauungspapille keine weitere Stauungserscheinungen und vor allem kein

Exophthalmus vorhanden gewesen ist. Nun wäre es aber doch möglich, dass ein geringer Grad von Exophthalmus bei dem Patienten vorhanden wäre, dass er sich aber äusserlich wegen Schwundes des orbitalen Fettgewebes nicht dokumentierte.

In seinem Fall von Enophthalmus pulsans macht Gruner t speziell auf dieses Moment aufmerksam. Neuerdings spricht sich auch Golowin dahin aus, dass die beiden Hauptkennzeichen des Exophthalmus pulsans, die Protrusion des Auges und die Pulsation auf das minimalste beschränkt sein können. Wir sehen also einerseits, dass aus dem Mangel an stärkeren Stauungserscheinungen in unserem Fall noch kein genügender Grund vorliegt von der Annahme eines Aneurysma arteriovenosum der Carotis interna abzugehen, andererseits dürfen wir aber auch nicht das Bestehen eines, wenn auch nicht zutage tretenden, geringen Grades von Exophthalmus gänzlich von der Hand weisen.

Bevor ich jetzt zu der Frage, in welcher Weise die doppelseitige Stauungspapille zu dem Aneurysma in Beziehung steht, übergehe, werde ich mir erlauben aus der mir zugänglichen Literatur die Fälle mitzuteilen, bei denen einerseits durch die Sektion ein Carotisaneurysma gefunden wurde, im Leben aber ausser der doppelseitigen Stauungspapille keine grössere Stauungserscheinungen vorhanden waren oder bei denen andererseits schon im Leben die Diagnose auf Carotisaneurysma mit Papillitis und ohne Exophthalmus sicher gestellt wurde.

v. Michel berichtet von einem Falle, bei dem eine doppelseitige Stauungspapille gefunden wurde, deren Entstehung, da keine Hirnsymptome, keine Kopfschmerzen, keine Lähmung im Bereich der Gehirnnerven vorhanden waren nicht auf einen intrakraniellen Tumor sondern, da eine mässige Sklerose der peripheren Arterieen und geringe Hypertrophie des linken Ventrikel zu konstatieren war, auf eine Störung des Zirkulationsapparates zurückzuführen sei.

Michel nahm daher an, dass ein Carotisaneurysma durch direkten Druck am Foramen opticum die Stauungspapille, oder indirekt durch Veränderung am Knochen die Neuritis verursache. Bei der Sektion wurde eine bedeutende Erweiterung und Schlängelung beider innerer Carotiden gefunden. Michel glaubt nun, dass durch die erweiterten Carotiden beiderseits ein Druck auf den Opticus am Foramen opticum ausgeübt sei und dass die Stauung in den Scheidenräumen und somit die Stauungspapille durch Verschluss der Scheidenräume am Foramen opticum zu stande gekommen sei.

Einen weiteren Fall teilt Kretz mit, bei dem sich in vivo schwere Gehirnerscheinungen mit doppelseitiger Stauungspapille konstatieren liessen. Bei der Obduktion wurden eine ausgeheilte Rupturstelle der aneurysmatischen linken Carotis und ein sekundärer Hydrocephalus, durch den die Papillitis offenbar verursacht wurde, gefunden. Während nun in diesem Falle kein direkter Zusammenhang zwischen Aneurysma und Stauungspapille besteht und dieselbe, wie schon gesagt, eine Folge der Meningitis ist, die zu dem Aneurysma in keiner Beziehung zu stehen braucht und nur als eine Teilerscheinung der Allgemeinerkrankung aufzufassen ist, werden wir nun im folgenden einen Fall kennen lernen, bei dem ein direkter Zusammenhang zwischen Aneurysma und Stauungspapille ohne Zweifel besteht.

Byram Bramwell berichtet von einem Manne, der vor 14 Jahren sich eine Verletzung an der Stirn durch Sturz vom Pferde zugezogen hatte und infolgedessen schwachsinnig geworden Es wurde beiderseits weisse Papille, stark herabgesetztes Sehvermögen und temporale Hemianopsie gefunden. Ausser diesem Opticusbefund wurden keine weiteren Nervenstörungen konstatiert, jedoch litt der Patient an starken psychischen Erregungszuständen und Gesichtshallucinationen. Wegen der temporalen Hemianopsie wurde die Vermutung

ausgesprochen, dass ein Gumma oder ein anderer Tumor direkt auf das Chiasma drücke. Bei der Obduktion wurde ein Aneurysma von der Grösse einer kleinen Orange, das die Knochensubstanz des Türkensattels zum Teil usuriert hatte, und durch das der linke Opticus vollkommen gedehnt war, gefunden.

Bemerkenswert ist es, dass in allen drei Fällen während des Lebens keine aneurysmatischen Geräusche gehört und auch subjektiv nicht wahrgenommen wurden. In den beiden ersten Fällen lässt sich das erklären, dass einerseits ein Aneurysma verum vorlag und dass anderseits sich die Rupturstelle des Aneurysma wieder geschlossen hatte. Bei dem letzten Fall ist es allerdings bei der Grösse des Aneurysma auffallend und nicht zu erklären.

Einen weiteren Fall von Carotis aneurysma ohne Ruptur mit linksseitiger Okulomotoriuslähmung und Stauungspapille der entgegengesetzten Seite teilt in neuester Zeit Lindner mit. Auch hier wurden wieder vermutlich wegen der Kleinheit des Aneurysma keine Geräusche gefunden. Die Neuritis optica auf der rechten Seite soll eventuell nach Lindner durch Vermittlung der gekreuzt verlaufenden Opticusfasern entstehen und hier vielleicht ähnliche Vorgänge wie bei der sympathischen Ophthalmie mitspielen.

In den folgenden Fällen wurde zwar keine Sektion gemacht, jedoch die Diagnose auf ein Aneurysma der Carotis interna verbunden mit Stauungspapille sicher gestellt.

Sölder berichtet von einer Frau, bei der die Erkrankung spontan mit Gesichtslähmung, Verdunkelung des Gesichtsfeldes, Schlingbeschwerden und subjektiven Geräuschen im Kopfe angefangen habe. Ophthalmoskopisch wird beiderseitige Stauungspapille mit Übergang in Atrophie konstatiert. Centrale Sehschärfe ist stark herabgesetzt, ausserdem ist eine nicht deutlich ausgeprägte binasale Hemianopsie vorhanden. Auskultation am Kopfe ergibt ein rhythmisches Geräusch, das synchron mit dem Pulse anschwillt. Am stärksten ist

das Geräusch an der rechten Hinterhauptschuppe, jedoch ist dasselbe über dem ganzen Schädel deutlich zu hören. Exspirationsdruck hat eine Verstärkung des Geräusches zur Folge. Bei Kompression der Carotiden wird dasselbe bis zum Verschwinden abgeschwächt. Ausserdem seien noch subjektive Geräusche zu hören, die aber merkwürdigerweise links am stärksten seien.

Im Bereiche der übrigen Gehirnnerven war noch eine linksseitige Facialislähmung und eine geringe Mitbeteiligung des Acusticus beiderseits zu konstatieren. Die Augenmuskelnerven und der Sphincter pupillae waren intakt. Sölder glaubt nun wegen des langsamen Verlaufes der Krankheit, der Mildheit der Allgemeinsymptome und der Geräusche am Kopfe die Diagnose auf ein Aneurysma an der Basis stellen zu dürfen. Wegen der allerdings nicht reinen binasalen Hemianopsie glaubt er, dass ein Aneurysma der Carotiden das Chiasma von der Seite her komprimiere. Die Läsion des Facialis und der Acustici soll hingegen auf eine aneurysmatische Erweiterung der Art. basilaris resp. vertebralis zurückzuführen sein. Aus der Verschiedenheit der Lokalisation der objektiven und subjektiven Geräusche schliesst Sölder, dass das Geräusch an und für sich von den Kranken nicht gehört wird und die subjektive Wahrnehmung durch eine Acusticuskompresion zu stande käme.

Über ganz ähnliche Fälle, wie bei uns, machen Noischewski und Emerson Mitteilung. Der erstere fand beiderseitige Stauungspapille mit leichtem Hirndruck und systolisches Blasen am Schädel. Nach Ligatur der Carotis besserte sich das Sehvermögen auf der rechten Seite, links dagegen sank es bis zur Lichtempfindung. Emerson fand auch beiderseitige Stauungspapille mit später eintretender Atrophie, deutliche Geräusche am Kopfe, die bei Carotiskompression verschwanden. Beide nehmen das Vorhandensein eines intrakraniellen Aneurysma an.

Holmes teilt drei Krankengeschichten mit, in denen die Diagnose auf ein intrakranielles Aneurysma ohne wesentliche Stauungserscheinungen festgestellt wurde.

1. Fall: Beiderseitige ausgeprägte Stauungspapille, kein Exophthalmus, keine Augenmuskellähmung, kein objektiver Gehörbefund, obgleich Patient links fast taub war. An der linken Schläfe sehr lautes aneurysmatisches Blasen, das dem Patient selbst wahrnehmbar ist. Das Geräusch konnte durch Druck auf die rechte Garotis zum Verschwinden gebracht werden. Durch Neigung des Kopfes auf die rechte Schulter konnte Patient selbst das Brausen vermindern. Die Diagnose wurde auf eine intrakranielle Geschwulst, die durch Druck auf den linken Nervus acusticus und auf ein Gefäss die Taubheit und das aneurysmatische Blasen verursachte. Obgleich keine Anzeichen für Lues da waren, wurde doch eine antiluetische Kur eingeleitet mit dem Erfolg, dass objektiv keine Geräusche mehr wahrnehmbar waren und dieselben nur noch schwach vom Patient selbst gehört wurden. Ophthalmoskopisch wurden jetzt grauweisse Papillen mit verwaschenen Grenzen, breite Venen und enge Arterien gefunden. Über eine Besserung des Sehvermögens wird in der Krankengeschichte nichts gesagt. Zwei Jahre später sollen die Geräusche wieder aufgetreten sein. Patient starb bald darauf unter Krämpfen. Eine Sektion wurde nicht gestattet.

2. Fall: 6½jähriger Knabe. Leichte Hirnerscheinungen, sehr grosser Durst, viel Urinieren. Beiderseits ausgeprägte Stauungspapille, verwaschene Grenzen und starke Injektion der Netzhautgefässe. Am ganzen Kopfe, am stärksten oberhalb des rechten Ohres, ein starkes, deutlich ausgeprägtes aneurysmatisches Blasen, welches den Patient stark belästigt. Die Diagnose wurde auf ein Exudat gestellt, das durch Kompression eines intrakraniellen Gefässes die Geräusche ver-

ursache. Später entwickelte sich Katarakt. Nach vier Jahren war der Knabe noch bei guter Gesundheit, allerdings völlig erblindet. Über weiteren Verlauf ist nichts bekannt.

3. Fall: Mann von 21 Jahren, früher nie krank gewesen kam wegen Herabminderung des Hörvermögens in die Klinik. Untersuchung ergab: Beiderseitige Neuroretinitis. Keine Stauungserscheinungen in der Orbita, keine Augenmuskellähmungen. Linksseitige Taubheit ohne objektiven Befund. Starke Schädigung des Geruchs- und Geschmackssinnes. Am Kopfe starkes deutliches aneurysmatisches Blasen, das mit dem Pulse synchron ist. Durch Unterbindung der rechten Carotis wurde das Blasen nur wenig vermindert. Später verschwand dasselbe, trat aber dann wieder auf. Die Sektion ergab einen Tumor von der Grösse eines Hühnereies, welcher sich als ein Fibrosarkom der Glandula pituitaria erwies und durch Druck auf die Carotis interna ein Aneursyma derselben verursachte. Das Chiasma und die Optici waren atropisch. In den Ventrikeln fand sich eine Menge Serum.

Es ist bemerkenswert, dass in allen diesen Fällen kein Exophthalmus, keine Pulsation des Bulbus, kein pulsierender Tumor neben dem Auge und keine Stauungserscheinungen an den Lidern und an der Bindehaut beobachtet sind. In allen Fällen wurde aber doppelseitige Stauungspapille mit Ausnahme eines einzigen mit nur einseitiger Papillitis konstatiert. Ein Aneuyrsma der Carotis interna wurde in den zur Sektion gekommenen stets gefunden, bei den anderen als sicher bestehend angenommen.

Um nun auf den Zusammenhang der Stauungspapille mit dem Aneurysma in unserem Fall zurückzukommen, so finden wir, dass in den meisten Fällen dieser Erkrankung der Carotis interna Stauungserscheinungen im Gebiete der Netzhautgefässe zur Beobachtung gekommen sind dass aber dagegen eine typische Stauungspapille schon weniger häufig

konstatiert wurde. So fand Keller unter 74 Fällen von traumatischem Exophthalmus pulsans, bei denen er in den meisten ein Carotisaneurysma als ursächliches Moment ansah, in nur fünf Fällen eine typische Stauungspapille. Nach Sattler dagegen sollen hochgradige Stauungserscheinungen der Netzhaut gewöhnlich bei diesem Aneurysma auftreten. Die Fälle, in denen diese Erscheinungen fehlen, erklärt er so, dass die Vena centralis retinae, anstatt in den Sinus cavernosus oder in die Vena ophthalmica superior einzumünden, ausnahmsweise ihr Blut in die untere Augenhöhlenvene abgibt, oder dass weite Anastomosen mit dieser Vene vorliegen. Jedenfalls ist er aber der Ansicht, dass in besonders ausgeprägten Fällen von Stauungen in der Orbita auch eine Stauungspapille nicht fehlt. Gerade wie bei Entstehung des Exophthalmus stehen auch hier die Grösse und die Lage des Aneurysma in bestimmter Beziehung zur Bildung einer Stauungpapille. Nach Knies soll dieselbe erst dann auftreten, wenn das Aneurysma die Grösse einer Haselnuss erreicht hat.

In bezug auf die Lage des aneurysmatischen Tumors ist zu bemerken, dass wenn derselbe sehr weit nach vorn sitzt, es in den meisten Fällen durch direkten Druck auf die Nervenfasern des Opticus zu einer vorzeitigen Atrophie gekommen ist, ohne dass sich vorher eine Stauungspapille entwickeln konnte. In der Literatur sind genügend derartige Fälle bekannt, ich verweise nur auf den oft zum Beweise der teilweisen Kreuzung der Sehnervenfasern zitierten Fall von Weir-Mitchell, in dem ein zitronengrosses Aneurysma eines abnormen Verbindungsastes beider Carotiden unter dem Chiasma durchlief und von unten her das Chiasma sprengte und so die Nervenbündel zur Atrophie brachte. Um nun auf unseren Fall zurückzukommen, ist es von wesentlicher Wichtigkeit zu wissen, wann ungefähr die Papillitis zuerst aufgetreten ist. Aus der Anamnese ergibt sich, dass der Patient erst acht Monate nach dem Unfall über Verschlechterung des Sehens geklagt hat. Aus dieser Angabe

allein können wir aber bei der bekannten Tatsache, dass eine Stauungspapille sehr oft bei gutem Sehvermögen bestehen kann, noch keinen Schluss auf den Zeitpunkt des Entstehens derselben ziehen. Aber aus dem Umstande, dass 5/4 Jahre nach dem Unfall die Papillitis erst begann in das atropische Stadium überzugehen, können wir ziemlich sicher annehmen, dass sich dieselbe erst längere Zeit nach dem Unfall entwickelt hat. Bei diesem späten Auftreten sollen nun nach Uhthoff in den meisten Fällen „sekundäre entzündliche meningitische Erscheinungen" das kausale Moment sein. Da jedoch in vorliegendem Falle absolut keine Symptome einer Meningitis vorhanden sind, müssen wir versuchen die Papillitis auf eine andere Ursache zurückzuführen. Am nächsten liegt es ihre Entstehung in einer Erhöhung des Hirndruckes zu suchen, so sollen schon nach den neueren Untersuchungen über die Pathogenese der Staungspapille von Merz ganz geringe Drucksteigerungen genügen, um eine typische Papillitis hervorzurufen. Wir hätten uns demnach den Vorgang so vorzustellen, dass durch das Aneurysma der Druck im Schädel erhöht würde und nun die Cerebrospinalflüssigkeit in die Sehnervenscheiden träte, wodurch eine Kompression der Retinalgefässe und der Nervenfasern einträte, und dass durch diese nun mit sekundärer Einschnürung der Nervenfasern in der Lamina cribrosa die Stauungspapille hervorgerufen würde. Es hat die Annahme dieser Entstehungsweise gegenüber der sogenannten Entzündungstheorie in vorliegendem Falle bei weitem die grösste Wahrscheinlichkeit für sich. Denn es ist schwer erklärlich, woher bei einem Aneurysma im Sinus cavernosus, das noch keinen destruierenden Einfluss auf seine Umgebung, wie wir mit Bestimmtheit annehmen müssen, hat, die chemischen Veränderungen des Liquor cerebrospinalis, die bei einer Stauungspapille entzündlichen Ursprunges die erste Voraussetzung sind, stammen sollen. Als eine gewisse Bekräftigung unserer Annahme sagt selbst Elschnig in seiner Arbeit über die

„pathologische Anatomie und Pathogenese der sogenannten Stauungspapille“, in der er das entzündliche Moment bei Entstehung der Stauungspapille als allein gültig hinstellen will, dass in Fällen von typischem Hirndruck konstant normaler ophthalmoskopischer Befund vorhanden ist. Er führt an dieser Stelle einige Fälle von Haemorrhagia cerebri und auch ein rupturiertes Aneurysma der Arteria corporis callosi an, bei denen jedesmal normaler Papillbeenfund vorhanden war. Er will hierdurch beweisen, dass der erhöhte Hirndruck allein nie eine Stauungspapille erzeugen kann. Für uns ist es wichtig, dass er also bei Gehirnblutungen und bei Aneurysma einer Gehirnarterie die Anwesenheit entzündlicher Elemente in der Hirnflüssigkeit ausschliesst. Wenn nun aber in unserem Falle eine doppelseitige Stauungspapille infolge eines Aneurysma auftritt, ohne dass wir hier, abgesehen von den nur durch das vorgerückte Alter bedingten degenerativen Gefässprozessen, ein Grundleiden für das Entstehen derselben verantwortlich machen können, so bleibt uns nichts anderes übrig, als die Stauungspapille auf eine Erhöhung des Hirndruckes, verursacht durch das Aneurysma der Carotis interna im Sinus cavernosus, zurückzuführen.

Zum Schlusse möchte ich mir erlauben, meinem hochverehrten Chef Herrn Professor Dr. Öller für das rege Interesse bei der Bearbeitung dieses Falles meinen verbindlichsten Dank auszusprechen.

Literatur.

Sattler, Pulsierender Exophthalmus. Handbuch für Augenheilkunde. Gräfe-Sämisch.

Berlin, Tumoren der Augenhöhle. Ibidem.

Leber, Krankheiten der Netzhaut und des Sehnerven. Ibidem.

Lebert, Aneurysmen der Hirnarterien. Berliner klinische Wochenschrift 1866.

Uhthoff, Beitrag zur Kenntnis der Sehnervenscheiden. Bericht über die 29. Versammlung d. ophthalmol. Gesellschaft Heidelberg.

Elschnig, Über die pathologische Anatomie und Pathogenese der sogenannten Stauungspapille. Archiv für Ophthalmologie 96.

Merz, Über Pathogenese der Stauungspapille. Archiv für Augenheilkunde 1900.

Knies, Augen- und allgemeine Erkrankungen.

Merkel und Kallius, Handbuch der gesamten Augenheilkunde von Gräfe-Sämisch.

Golowin, Operative Behandlung des pulsierenden Exophthalmus. Zeitschrift für Augenheilkunde 1900.

Keller, Beitrag zur Kasuistik des Exophthalmus pulsans. Inaug.-Dissert. Zürich.

v. Michel, Zur Kasuistik der sog. Stauungspapille. Archiv f. Ophthalmologie 1877.

Grunert, Fall von pulsierenden Enophthalmus. Ophthalmologische Klinik 1897.

Byram-Bramwell, Two enormous intracranial aneurysms. Edinburgh und Journal 1887, April.

Emerson, Case of double optic neuritis. Referat aus Nagel. Jahresbericht 1896.

Noischewski, Ein Fall von Aneurysma der Carotis in der Gegend des Chiasma. Ibid. 1900.

Holmes, Drei Fälle von Neuroretinitis mit Symptomen eines intrakraniellen Aneurysma (Tumors). Archiv für Augenheilkunde 1876.

Söldner, Aneurysmen des Basilararterien des Gehirns. Wiener klinische Wochenschrift 1896.

Kretz, Jod durch Hydrocephalus nach intermeningealer Blutung aus einem Aneurysma d. Art. carotica interna. Ibidem 1895.
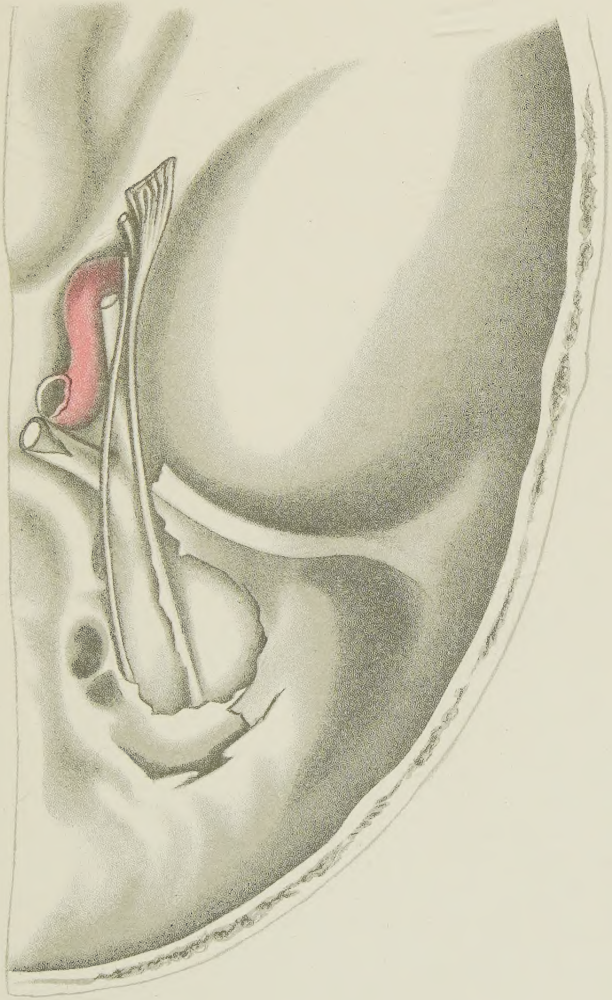
Lindner, Totale einseitige Oculomotoriuslähmung. Wiener klinische Wochenschrift 1902.